HASTA BİLGİLENDİRME NOTU

Hafif Ventrikülomegali

Bebeğin beyin karıncıkları hafif geniş ölçüldüğünde

Kısaca

- Beyin karıncıkları (ventriküller), beyin-omurilik sıvısının bulunduğu boşluklardır. Arka bölümlerinin (atrium) genişliği normalde **10 mm'nin altındadır**.
- **10–15 mm** arası ölçümlere hafif-orta (sınırda) ventrikülomegali denir. Gebeliklerin yaklaşık %1'inde görülür.
- Tek başına ve hafif olduğunda bebeklerin **%90'ından fazlası normal gelişim** gösterir.
- Diğer belirteçlerden farklı olarak ek değerlendirme önerilir: **amniyosentez ile mikroarray**, **enfeksiyon testleri (CMV, toksoplazma)**, **kontrol ultrasonu** ve çoğu zaman **fetal MR**.

Ventrikülomegali nedir?

Beyin karıncıkları, beyin-omurilik sıvısının üretildiği ve dolaştığı boşluklardır. Ultrasonda bebeğin başının belirli bir kesitinde, karıncığın arka kısmının (atrium) genişliği ölçülür. Bu genişlik gebelik boyunca oldukça sabittir ve normalde 10 mm'nin altındadır.

- **Hafif:** 10–12 mm
- **Orta:** 12–15 mm
- **Ağır:** 15 mm'nin üzeri (bu durum minör belirteç değil, yapısal bir bulgu kabul edilir)

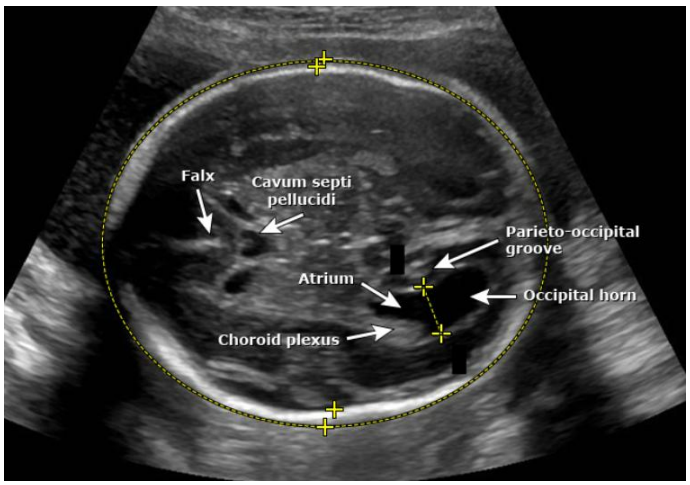

Şekil 1. Beyin kesitinde karıncık arka bölümünün (atrium) ölçümü ve çevredeki yapılar. Görüntü: Prof. Dr. Ali Gedikbaşı, "Minör Belirteçler: Ya Sonrası, Klinik ve Genetik Prognoz" sunum arşivi.

Neden olur?

Hafif ventrikülomegali çoğu zaman sağlıklı bebeklerde görülen bir varyanttır. Özellikle erkek bebeklerde karıncıklar biraz daha geniş olabilir. Daha az sıklıkla şu nedenlerle ilişkili olabilir:

- **Kromozom farklılıkları:** Tek başına görülen hafif ventrikülomegalide yaklaşık **%5** oranında bildirilmiştir (en sık Down sendromu). Mikroarray ile ek küçük değişiklikler saptanabilir.
- **Enfeksiyonlar:** Annenin gebelikte geçirdiği CMV veya toksoplazma enfeksiyonu.
- **Ultrasonda görülemeyen beyin bulguları:** Fetal MR ile olguların bir kısmında (yaklaşık %5–10) ek bulgular saptanabilir.
- **Kanama veya beyin-omurilik sıvısı akımında sorun:** Nadirdir ve genellikle ilerleyici genişleme ile fark edilir.

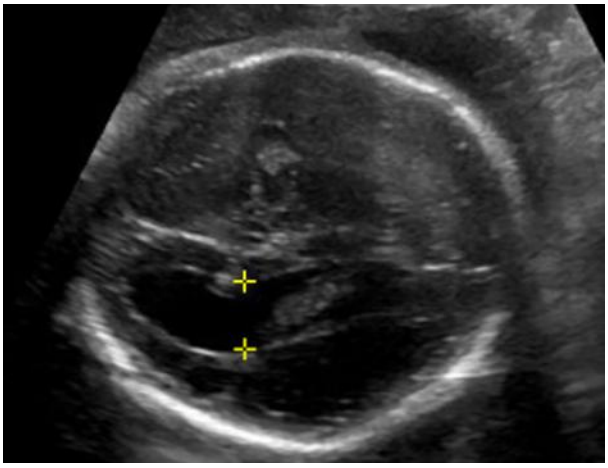

Şekil 2. Karıncık genişliğinin ölçümü (ölçüm imleçleri). Görüntü: Prof. Dr. Ali Gedikbaşı, "Minör Belirteçler: Ya Sonrası, Klinik ve Genetik Prognoz" sunum arşivi.

Ne yapılması önerilir?

Değerlendirme	Amaç
Ayrıntılı ultrason (nörosonografi dahil)	Beyin ve diğer organlarda ek bulgu olup olmadığını anlamak
Genetik danışmanlık ve amniyosentez ile **mikroarray**	Kromozom farklılıklarını, küçük eksiklik ve fazlalıkları saptamak
Anne kanında **CMV ve toksoplazma** testleri	Gebelikte geçirilmiş enfeksiyonu araştırmak
Fetal MR (genellikle 24–32. haftalar arasında)	Ultrasonla görülemeyen beyin bulgularını değerlendirmek
Kontrol ultrasonu (genellikle 4–6 hafta sonra)	Genişliğin sabit kalıp kalmadığını, ilerleyip ilerlemediğini izlemek

Bebeğimin gelişimi nasıl olacak?

Ek bulgu saptanmayan, testleri normal ve tek başına hafif ventrikülomegalisi olan bebeklerde **%90'dan fazla** olasılıkla normal nörolojik gelişim beklenir. Bir meta-analizde bu grupta gelişim geriliği oranı yaklaşık %8 bulunmuştur. Bu oran, genel toplumda beklenen orana yakındır (Pagani, 2014). Tek taraflı genişlik, 12 mm'nin altındaki ölçümler ve takipte gerileme daha iyi sonuçla ilişkilidir. İki taraflı olması, 12–15 mm aralığında olması ve özellikle **ilerleyici genişleme** daha dikkatli takip gerektirir.

Bulgu doğum şeklini değiştirmez. Doğumdan sonra bebeğinize ön fontanelden (bıngıldaktan) beyin ultrasonu yapılması ve çocuk doktoru ile gelişim takibi önerilir.

Doktorunuza sorabileceğiniz sorular

1. Ölçüm kaç milimetre? Tek taraflı mı, iki taraflı mı?
2. Beyinde veya başka organlarda ek bulgu var mı?
3. Amniyosentez ve mikroarray benim için önerilir mi?
4. Fetal MR ne zaman ve nerede yapılmalı?
5. Doğumdan sonra hangi takip gerekecek?

Kaynaklar

1. Society for Maternal-Fetal Medicine (SMFM); Fox NS, Monteagudo A, Kuller JA, Craigo S, Norton ME. Consult Series #45: Mild fetal ventriculomegaly: diagnosis, evaluation, and management. Am J Obstet Gynecol. 2018;219(1):B2–B9.
2. Pagani G, Thilaganathan B, Prefumo F. Neurodevelopmental outcome in isolated mild fetal ventriculomegaly: systematic review and meta-analysis. Ultrasound Obstet Gynecol. 2014;44(3):254–260.
3. UpToDate. Prenatal genetic evaluation of the fetus with anomalies or soft markers. Literatür taraması: Mart 2026.
4. Hu T, Tian T, Zhang Z, et al. Prenatal chromosomal microarray analysis in 2466 fetuses with ultrasonographic soft markers: a prospective cohort study. Am J Obstet Gynecol. 2021;224(5):516.e1–516.e16.

Bu not genel bilgilendirme amaçlıdır ve doktorunuzla yapacağınız görüşmenin yerini tutmaz. Size özel risk ve öneriler; ultrasonun tamamı, önceki tarama testleriniz ve aile öykünüz birlikte değerlendirilerek belirlenir.

İletişim

Prof. Dr. Ali Gedikbaşı
Kadın Hastalıkları ve Doğum – Perinatoloji
Telefon: 0545 213 5140
E-posta: dr@aligedikbasi.com
Web: www.aligedikbasi.com
Adres: Fulya Terrace Center 1, Kat 8 Daire 31
Hakkı Yeten Caddesi No 11, Fulya-Şişli, İstanbul