HASTA BİLGİLENDİRME NOTU

Artmış Ense Katlantısı (Nukal Fold)

Bebeğin ense arkasındaki deri kalınlığı artmış ölçüldüğünde

Kısaca

- Ense katlantısı, ikinci trimesterde bebeğin **ense arkasındaki deri ve yumuşak doku kalınlığıdır**. 15–20. haftalarda **6 mm ve üzeri** ölçüm "artmış" kabul edilir.
- Bu ölçüm, 11–14. haftalarda yapılan **ense saydamlığı (NT)** ölçümünden farklıdır.
- İkinci trimesterde Down sendromu açısından **en anlamlı belirteçlerden biridir**. Ancak bu bulgusu olan bebeklerin **çoğu sağlıklıdır**.
- Önceki NIPT sonucunuz düşük riskliyse ek kromozom testi gerekmez. Serum taraması yapıldıysa veya tarama yapılmadıysa **NIPT veya amniyosentez** seçenekleri sunulur. Kalp gelişimi de ayrıca değerlendirilir.

Ense katlantısı nedir?

Ayrıntılı ultrasonda, bebeğin başının belirli bir kesitinde (beyincik ve kafa arkasının birlikte göründüğü düzlemde) kafatası kemiğinin dış yüzeyi ile cilt yüzeyi arasındaki mesafe ölçülür. Bu mesafeye ense katlantısı (nukal fold) denir. Gebeliğin 15–20. haftaları arasında 6 mm ve üzerindeki değerler artmış kabul edilir. Ölçümün doğru düzlemde yapılması önemlidir. Başın açısı ve kesitin eğimi ölçümü etkileyebilir.

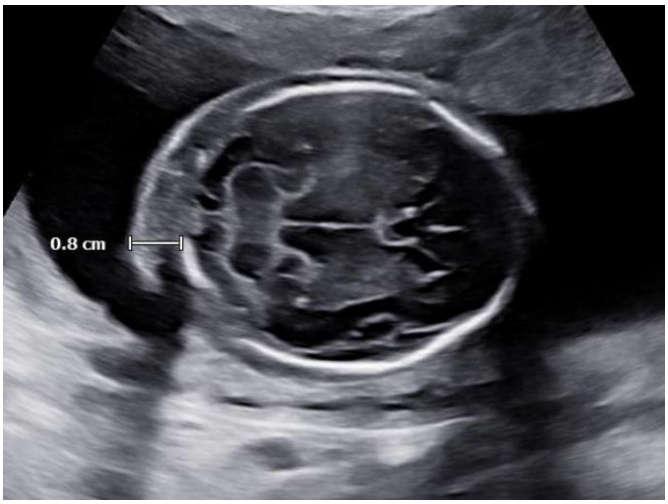

Şekil 1. Bebeğin baş kesitinde ense arkasındaki doku kalınlığının ölçümü (sol kenardaki çizgi). Görüntü: Prof. Dr. Ali Gedikbaşı, "Minör Belirteçler: Ya Sonrası, Klinik ve Genetik Prognoz" sunum arşivi.

Bebeğim için ne anlama gelir?

Down sendromu açısından: İkinci trimesterde Down sendromlu bebeklerin yaklaşık dörtte birinde ense katlantısı artmıştır. Sağlıklı bebeklerde ise bu bulgu %1'in altında görülür. Tek başına görüldüğünde Down sendromu olasılığını yaklaşık **3–4 kat** artırır (Agathokleous, 2013). Bu ne kadar

yüksek gibi görünse de başlangıç riskiniz düşükse, yeni risk de çoğunlukla düşük kalır. Örneğin 1/1000 olan bir risk yaklaşık 1/260 olur.

Kalp açısından: Ense katlantısı artmış bebeklerde doğumsal kalp hastalığı biraz daha sık görülür. Bu nedenle bebeğin kalbi ayrıntılı olarak incelenir ve gerekirse fetal ekokardiyografi yapılır.

Diğer genetik durumlar: Nadiren Noonan sendromu gibi tek gen kaynaklı durumlarla da ilişkili olabilir. Bu durum standart kromozom testlerinde görülmez. Ense kalınlığı belirgin olarak devam ediyorsa veya başka bulgular eklenirse doktorunuz bu yönde gen paneli veya ekzom testi önerebilir.

Ne yapılması önerilir?

Durumunuz	Öneri (SMFM 2021)
Önceki **NIPT düşük riskli**	Ek kromozom (anöploidi) değerlendirmesi gerekmez. NIPT, Down sendromunu yaklaşık %99 duyarlılıkla saptar.
Önceki **serum taraması** (ikili/üçlü/dörtlü test) düşük riskli	Yeni risk hesaplanır. **NIPT** veya **amniyosentez** seçenekleri sunulur. Karar klinik duruma ve sizin tercihinize göre verilir.
Daha önce **tarama yapılmamış**	Risk hesaplanır. NIPT veya amniyosentez seçenekleri sunulur.
Ek bulgu var	Genetik danışmanlık verilir. Amniyosentez ile karyotip ve mikroarray, gerekirse Noonan paneli veya ekzom testi konuşulur.

Amniyosentez tercih edilirse, yalnızca karyotip yerine **kromozomal mikroarray** de çalışılması daha fazla bilgi sağlar. Bu test, küçük kromozom eksiklik ve fazlalıklarını da gösterir.

Takip

Ense katlantısı sıklıkla gebeliğin ilerleyen haftalarında azalır. Testler normal sonuçlanırsa ve başka bulgu yoksa gebelik rutin olarak izlenir. Bebeklerin büyük çoğunluğu sağlıklı doğar.

Doktorunuza sorabileceğiniz sorular

1. Ölçüm kaç milimetre, hangi haftada yapıldı?
2. İlk trimesterdeki ense saydamlığı (NT) ölçümüm normal miydi?
3. Benim için yeni hesaplanan risk nedir?
4. NIPT mi, amniyosentez mi daha uygun olur? Avantaj ve dezavantajları nelerdir?
5. Bebeğimin kalbi için fetal ekokardiyografi gerekiyor mu?

Kaynaklar

1. Society for Maternal-Fetal Medicine (SMFM); Prabhu M, Kuller JA, Biggio JR. Consult Series #57: Evaluation and management of isolated soft ultrasound markers for aneuploidy in the second trimester. Am J Obstet Gynecol. 2021;225(4):B2–B15.
2. Agathokleous M, Chaveeva P, Poon LC, Kosinski P, Nicolaides KH. Meta-analysis of second-trimester markers for trisomy 21. Ultrasound Obstet Gynecol. 2013;41(3):247–261.
3. ACOG Practice Bulletin No. 226: Screening for fetal chromosomal abnormalities. Obstet Gynecol. 2020;136(4):e48–e69.
4. UpToDate. Prenatal genetic evaluation of the fetus with anomalies or soft markers. Literatür taraması: Mart 2026.

Bu not genel bilgilendirme amaçlıdır ve doktorunuzla yapacağınız görüşmenin yerini tutmaz. Size özel risk ve öneriler; ultrasonun tamamı, önceki tarama testleriniz ve aile öykünüz birlikte değerlendirilerek belirlenir.

İletişim

Prof. Dr. Ali Gedikbaşı
Kadın Hastalıkları ve Doğum – Perinatoloji

Telefon: 0545 213 5140
E-posta: dr@aligedikbasi.com
Web: www.aligedikbasi.com
Adres: Fulya Terrace Center 1, Kat 8 Daire 31
Hakkı Yeten Caddesi No 11, Fulya-Şişli, İstanbul