HASTA BİLGİLENDİRME NOTU

Aberran Sağ Subklavyen Arter (ARSA)

Sağ kol atardamarı farklı bir yoldan çıktığında

Kısaca

- Sağ kola kan götüren atardamar (sağ subklavyen arter) normalde aortun ilk dalından çıkar. ARSA'da ise **aortun son dalı olarak çıkar** ve yemek borusunun arkasından geçerek sağ kola ulaşır.
- Sağlıklı bebeklerin yaklaşık **%1–1,5'inde** görülür. Erişkinlerin çoğu bu durumu bilmeden, sorunsuz yaşar.
- Down sendromlu bebeklerde daha sık görülür. Ancak **tek başına** ve önceki tarama düşük riskliyse risk artışı **çok azdır**.
- Bazı çalışmalarda **22q11.2 delesyonu** gibi küçük kromozom değişiklikleriyle ilişki bildirildiği için mikroarray seçeneği sizinle konuşulur.

ARSA nedir?

Kalpten çıkan ana atardamar (aort), kemer şeklinde kıvrılırken başa ve kollara kan götüren dallar verir. Normalde ilk dal sağ tarafa gider ve sağ kol atardamarını (sağ subklavyen arter) oluşturur. ARSA'da bu damar ilk dal olarak değil, aort kemerinin en son dalı olarak çıkar. Daha sonra soluk borusu ve yemek borusunun arkasından geçerek sağ kola ulaşır. Bu durum, damarların gelişimi sırasında oluşan küçük bir farklılıktır. Kalbin yapısını veya çalışmasını etkilemez.

ARSA, ayrıntılı ultrasonda kalbin "üç damar-trakea" kesitinde renkli Doppler ile görülür. Damar, soluk borusunun arkasından sağ kola doğru seyreder.

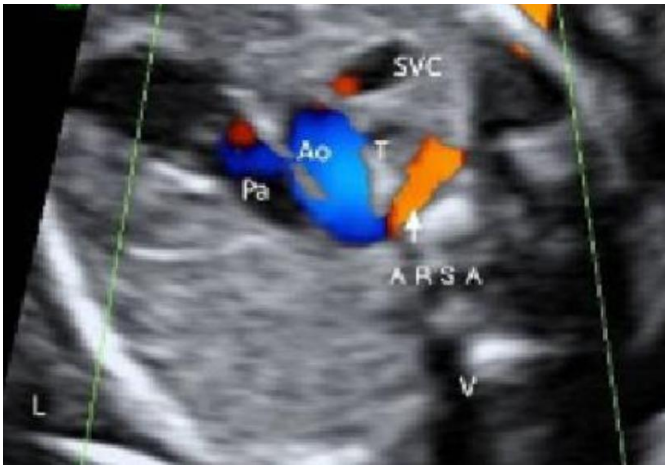

Şekil 1. Renkli Doppler ile üç damar-trakea kesitinde, soluk borusunun (T) arkasından sağa seyreden aberran sağ subklavyen arter (ARSA). Ao: aort, Pa: pulmoner arter, SVC: üst ana toplardamar. Görüntü: Prof. Dr. Ali Gedikbaşı, "Minör Belirteçler: Ya Sonrası, Klinik ve Genetik Prognoz" sunum arşivi.

Bebeğim için ne anlama gelir?

Down sendromu açısından: Down sendromlu bebeklerin yaklaşık dörtte birinde ARSA görülür. Bu nedenle ARSA bir belirteç olarak kabul edilir. Ancak ARSA'nın **tek başına** görüldüğü olgularda kromozom hastalığı oranı oldukça düşüktür. Çoğu seride bu olguların %1'inden azında anöploidi bildirilmiştir. Önceki NIPT sonucunuz düşük riskliyse ARSA'nın bu riski anlamlı ölçüde değiştirmediği kabul edilir.

Küçük kromozom değişiklikleri açısından: Bazı çalışmalarda ARSA'lı bebeklerde, özellikle eşlik eden başka bulgular varsa, **22q11.2 delesyonu (DiGeorge sendromu)** ve Williams sendromu gibi mikroarray ile saptanabilen değişiklikler bildirilmiştir. Diğer bazı çalışmalarda ise izole ARSA'da mikroarrayin ek fayda sağlamadığı gösterilmiştir. Standart NIPT bu küçük değişiklikleri güvenilir şekilde saptayamaz. Bu nedenle bulgu size açıklanır ve amniyosentez ile mikroarray yapılması **bir seçenek olarak** konuşulur. Karar sizin tercihinize göre verilir.

Ne yapılması önerilir?

Durum	Öneri
İzole ARSA, önceki tarama düşük riskli	Ayrıntılı kalp değerlendirmesi yapılır. Ek test zorunlu değildir. Genetik danışmanlık ile mikroarray seçeneği konuşulur.
Tarama yapılmamış	NIPT önerilir. Mikroarray seçeneği ayrıca konuşulur.
ARSA + başka bulgu (özellikle kalp anomalisi, timus küçüklüğü, tek umbilikal arter, başka belirteç)	Genetik danışmanlık verilir. Amniyosentez ile **mikroarray** (22q11.2 dahil) önerilir.

Doğumdan sonra

ARSA'lı bebeklerin çok büyük çoğunluğu hiçbir belirti göstermez ve tedavi gerektirmez. Çok nadiren, ileri yaşlarda damarın yemek borusuna bası yapmasına bağlı yutma güçlüğü ("disfaji lusoria") gelişebilir. Bu nedenle bulgunun bebeğinizin sağlık kayıtlarında yer alması ve çocuk doktoruna bildirilmesi faydalıdır.

Doktorunuza sorabileceğiniz sorular

1. Bebeğimin kalbinde başka bir bulgu var mı? Timus görüldü mü?
2. Önceki tarama sonucumla birlikte risk nasıl yorumlanıyor?
3. Mikroarray yaptırmanın benim için avantaj ve dezavantajları nelerdir?
4. Doğumdan sonra çocuk kardiyoloğuna görünmek gerekli mi?

Kaynaklar

1. Scala C, Leone Roberti Maggiore U, Candiani M, et al. Aberrant right subclavian artery in fetuses with Down syndrome: a systematic review and meta-analysis. Ultrasound Obstet Gynecol. 2015;46(3):266–276.
2. Agathokleous M, Chaveeva P, Poon LC, Kosinski P, Nicolaides KH. Meta-analysis of second-trimester markers for trisomy 21. Ultrasound Obstet Gynecol. 2013;41(3):247–261.
3. Hu T, Tian T, Zhang Z, et al. Prenatal chromosomal microarray analysis in 2466 fetuses with ultrasonographic soft markers: a prospective cohort study. Am J Obstet Gynecol. 2021;224(5):516.e1–516.e16.
4. UpToDate. Prenatal genetic evaluation of the fetus with anomalies or soft markers. Literatür taraması: Mart 2026.
5. Society for Maternal-Fetal Medicine (SMFM); Prabhu M, Kuller JA, Biggio JR. Consult Series #57: Evaluation and management of isolated soft ultrasound markers for aneuploidy in the second trimester. Am J Obstet Gynecol. 2021;225(4):B2–B15.

Bu not genel bilgilendirme amaçlıdır ve doktorunuzla yapacağınız görüşmenin yerini tutmaz. Size özel risk ve öneriler; ultrasonun tamamı, önceki tarama testleriniz ve aile öykünüz birlikte değerlendirilerek belirlenir.

İletişim

Prof. Dr. Ali Gedikbaşı
Kadın Hastalıkları ve Doğum – Perinatoloji

Telefon: 0545 213 5140
E-posta: dr@aligedikbasi.com
Web: www.aligedikbasi.com
Adres: Fulya Terrace Center 1, Kat 8 Daire 31
Hakkı Yeten Caddesi No 11, Fulya-Şişli, İstanbul